

eakin **Cohesive**[®] large tætningsringe til følsom og ødelagt hud omkring stomien



A SMALL PART
OF A BIGGER LIFE.

Case study indsendt af: Sheryl Waye,
Klinisk sygeplejerske konsulent,
Gold Coast Universitetshospital, Australien.

Baggrund

- Martin, 44 årig overvægtig herre med lys og sensitiv hud.
- Psykisk udviklingshæmmet.
- Lider af inflammatorisk tarmsygdom - svær kolitis, medicinsk behandlet uden effekt.
- Resulterede i fjernelse af tyktarmen og anlæggelse af ileostomi.

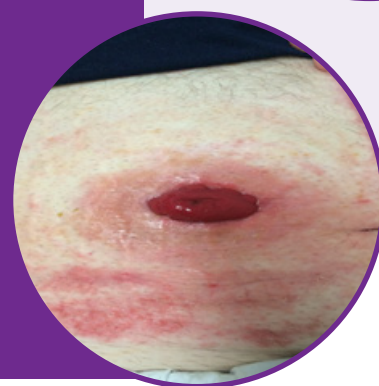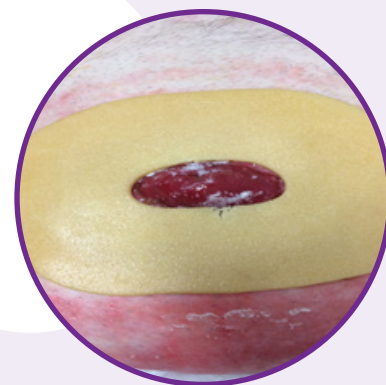
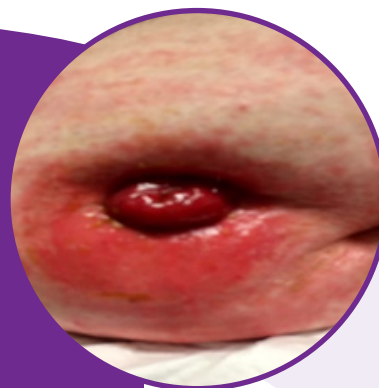
Problemer

- Spændt og udspilet mave som gjorde, at stomien lå placeret under hudfolder.
- Følsom hud med flere allergier, herunder allergi overfor klæbende bandager.
- Lækager, og deraf følgende kontakteksem.
- Stomiplejen blev varetaget af ufaglært personale. De resulterede i alvorlig nedbrydning af huden omkring stomien.

Sygeplejerskens råd

Det ødelagte hudområde bredte sig helt til yderkanten af posens klæbeflade. Det var derfor nødvendigt at beskytte et større område omkring stomien.

eakin **Cohesive**[®] large tætningsring blev introduceret pga. ringens størrelse og dens hudvenlige egenskaber.



Løsning med eakin **Cohesive**[®] large tætningsringe

Hud: Problemet med kontakteksem pga. lækageudsivning blev løst med den store tætningsring som kom i direkte kontakt med huden omkring stomien.

Stomipleje: Både Martin og hans plejepersonale er blevet oplært i stomipleje og problemerne som de tidligere har oplevet, er nu blevet løst.

Bigger Life chat: Martin's kommentar:

"Jeg føler mig så meget gladere nu, hvor jeg ikke har øm hud og lækager. Jeg kan genoptage mit malekursus uden at bekymre mig om uheld og lugtproblemer."

Bestil prøver i dag

Focuscare Denmark ApS

Ring til os: 49 26 13 99

Eller besøg: www.focuscare.dk | info@focuscare.dk

Focuscare

